

進行肝細胞癌に対する Glypican-3ペプチドワクチン療法

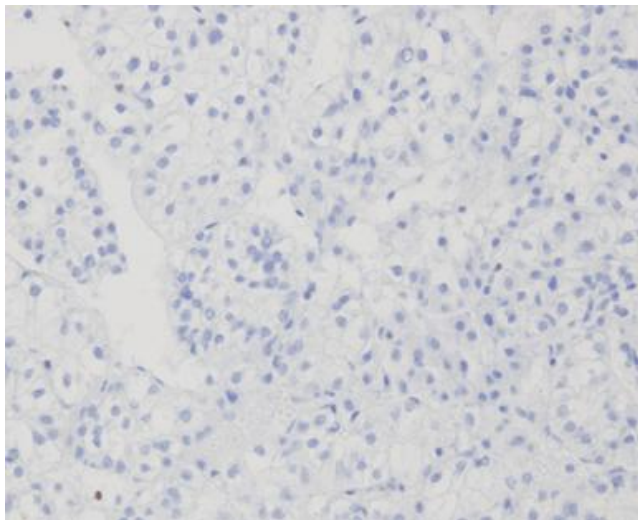
責任者

国立がんセンター東病院

中面哲也

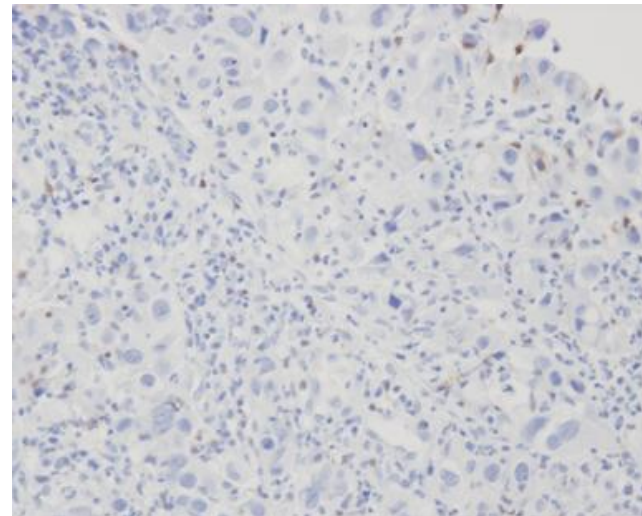
ワクチン前後における CD8陽性リンパ球(茶色の染まっている細胞)の浸潤

CD8 X 200

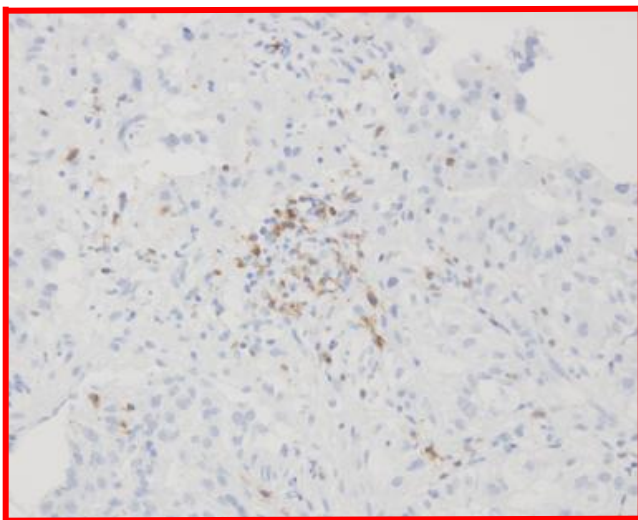


ワクチン前
肝内腫瘍

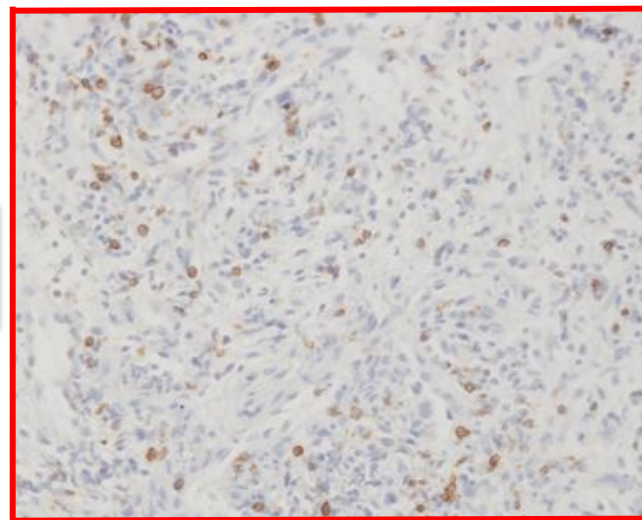
CD8 X 200



ワクチン前
腹腔内転移LN



ワクチン後
肝内腫瘍



ワクチン後
頸部転移LN

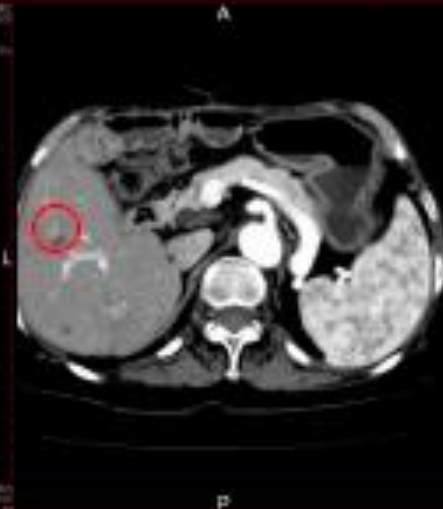
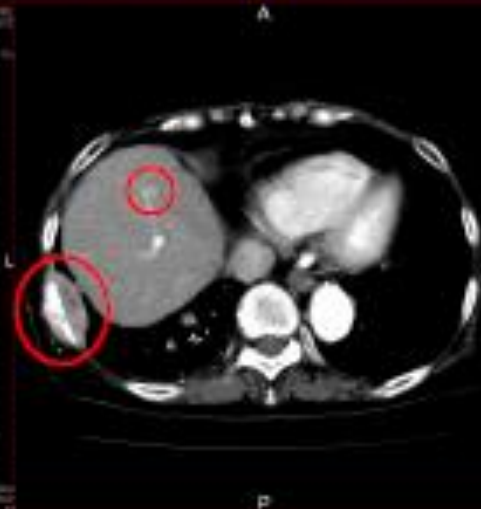
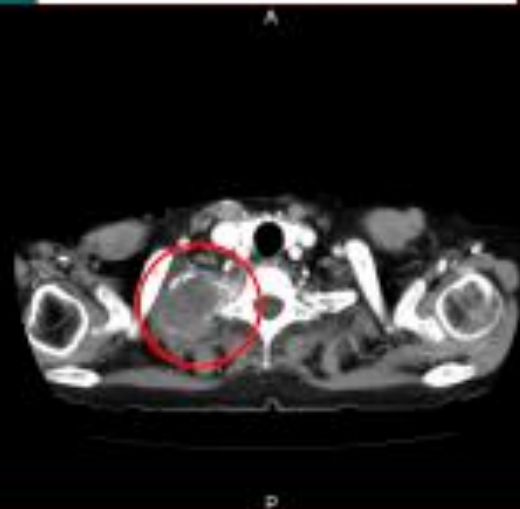75才女性 多発肝細胞がん、骨転移、肺転移、リンパ節転移 HLA-A*0207/1101
HLA-A2 glypican-3 ペプチドワクチン: 1回30 mg, 3回投与

臨床
効果

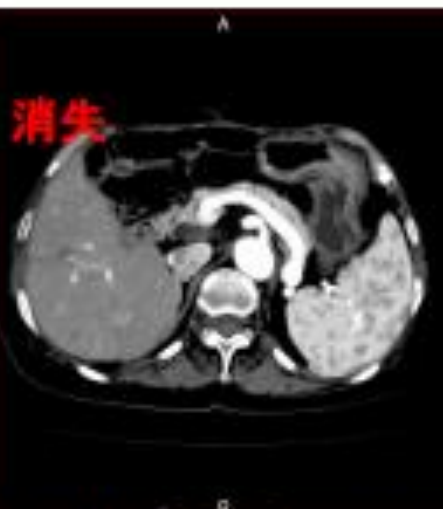
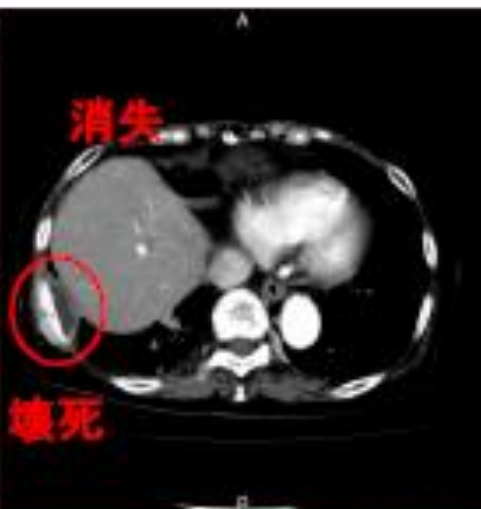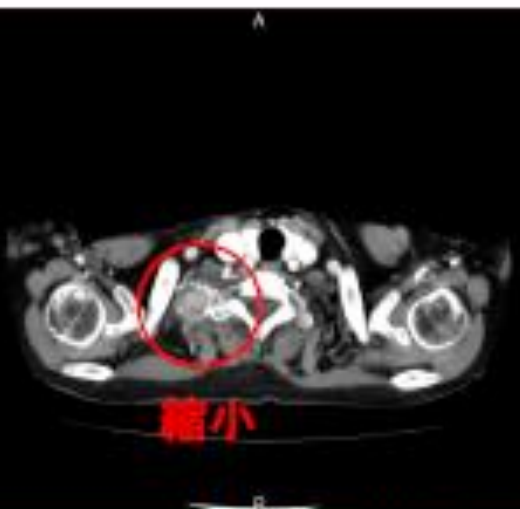
骨転移

骨転移、肝細胞がん

肝細胞がん



ワクチン投与前 2008年9月2日



ワクチン3回投与後1ヵ月後(初回投与から2ヵ月後) 2008年10月29日