

症例：50代男性

疾患：直腸癌、肝転移

治療経過：

2004年

直腸切除術、当科にて肝切除術が施行された。

2004年12月

肝門部・傍大動脈リンパ節再発 UFT/LV施行するも無効

2005年2月

CPT-11, 5'-DFUR開始、がんが縮小

2006年6月

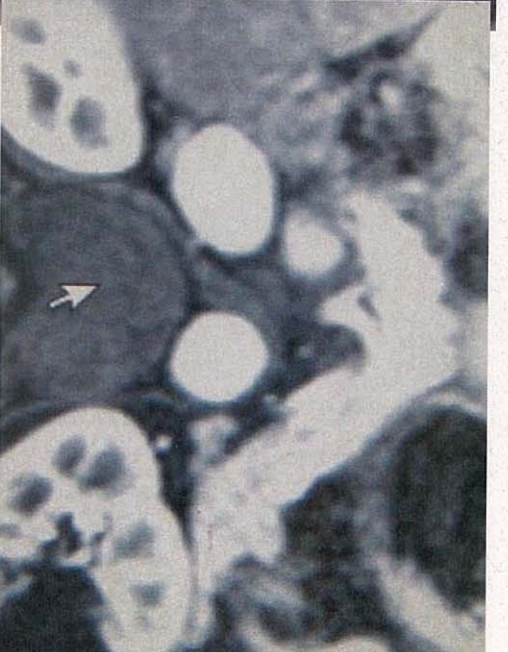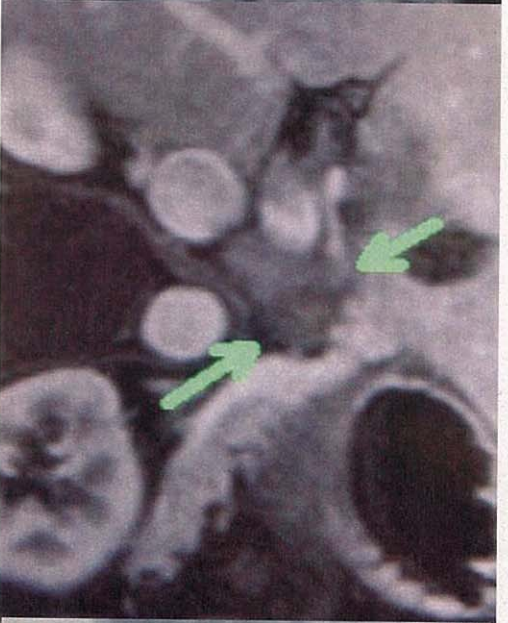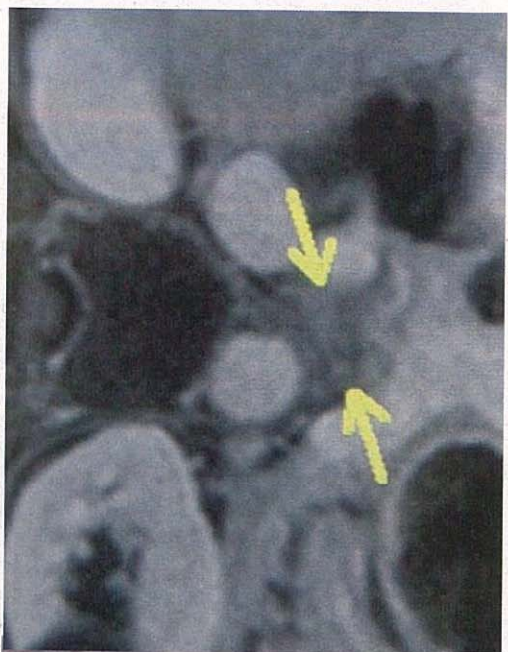
肝門部リンパ節郭清術施行したが、**肝十二指腸間膜から肝門部に広範な残存腫瘍あり。FOLFOX施行するも無効**

2007年1月

ペプチドブクチン療法開始

2009年1月

全く普通の会社勤め



ブクチン施行前

2コース後

10コース後