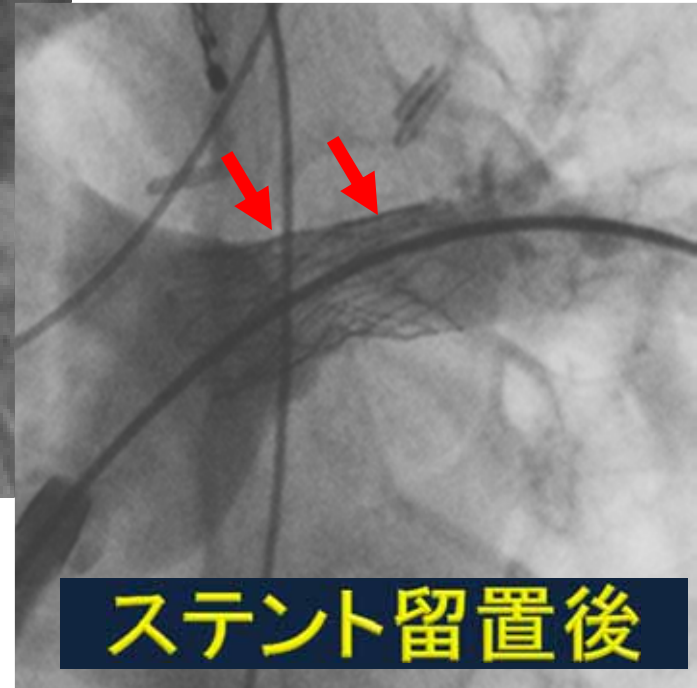
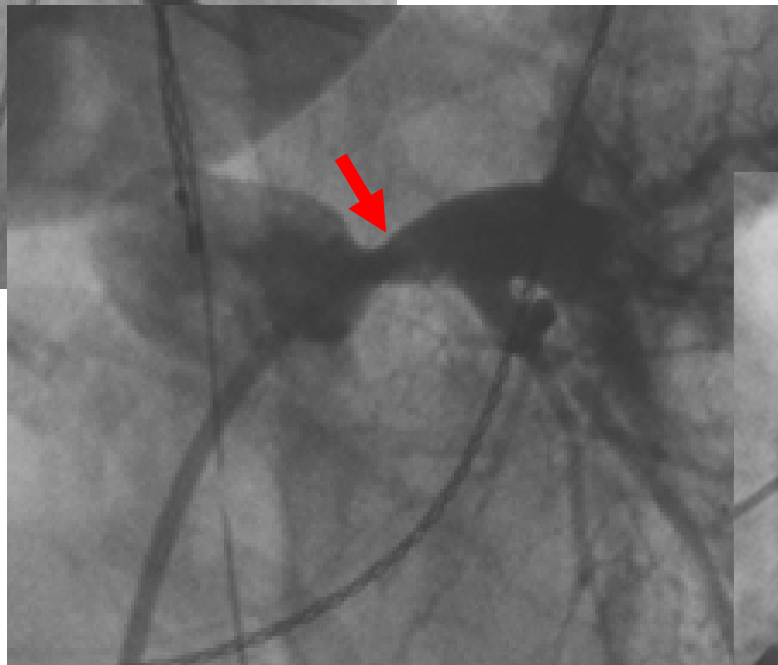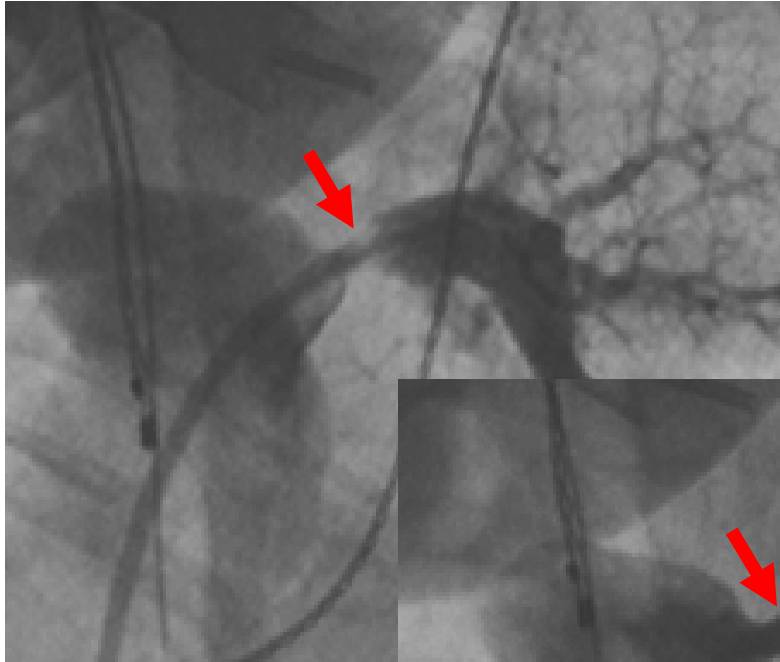


バルーン血管形成術無効の
ファロー四徴術後早期
左肺動脈狭窄



バルーン血管形成術後

ステント留置後