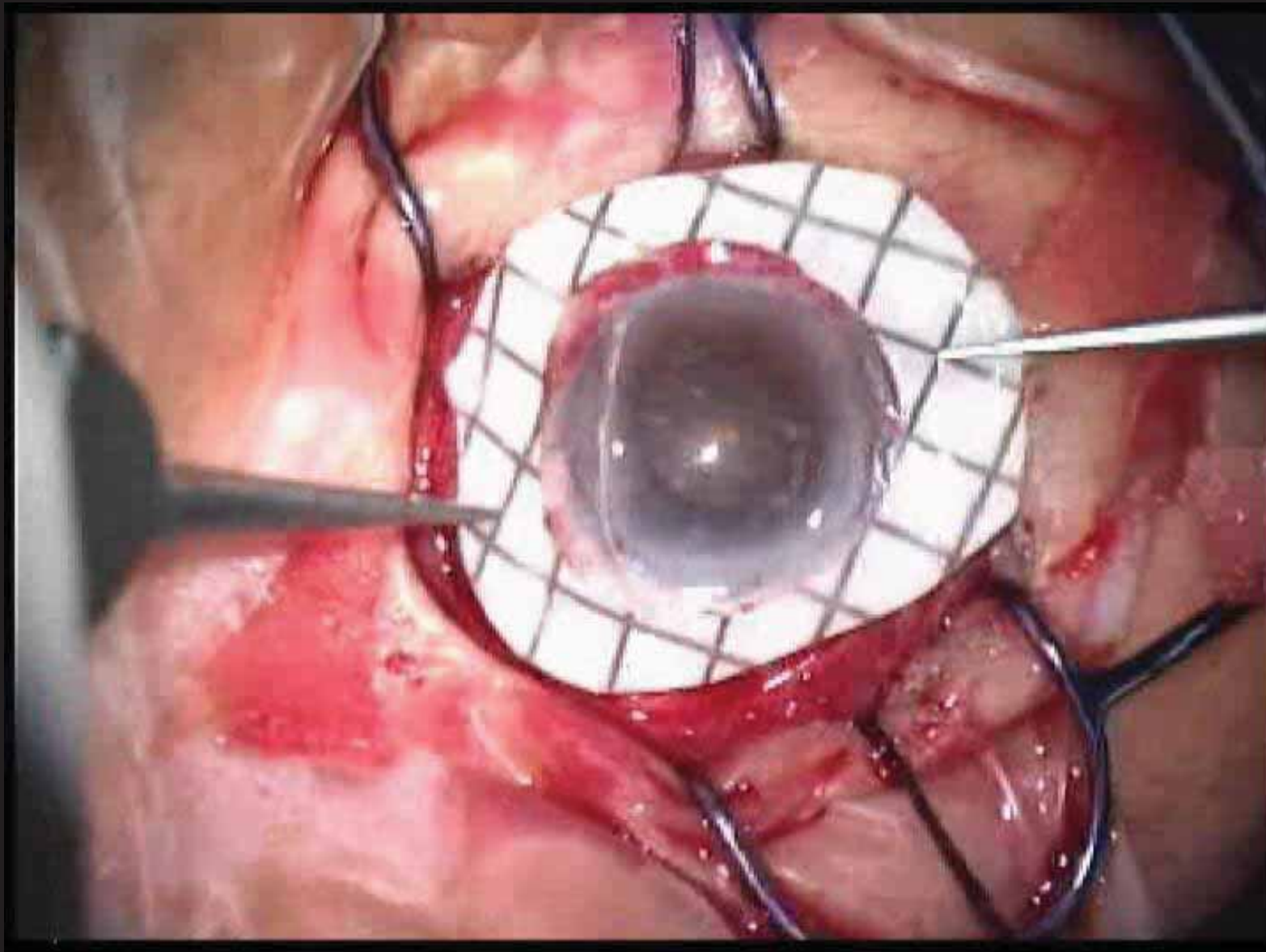


Human Patient

No Suture

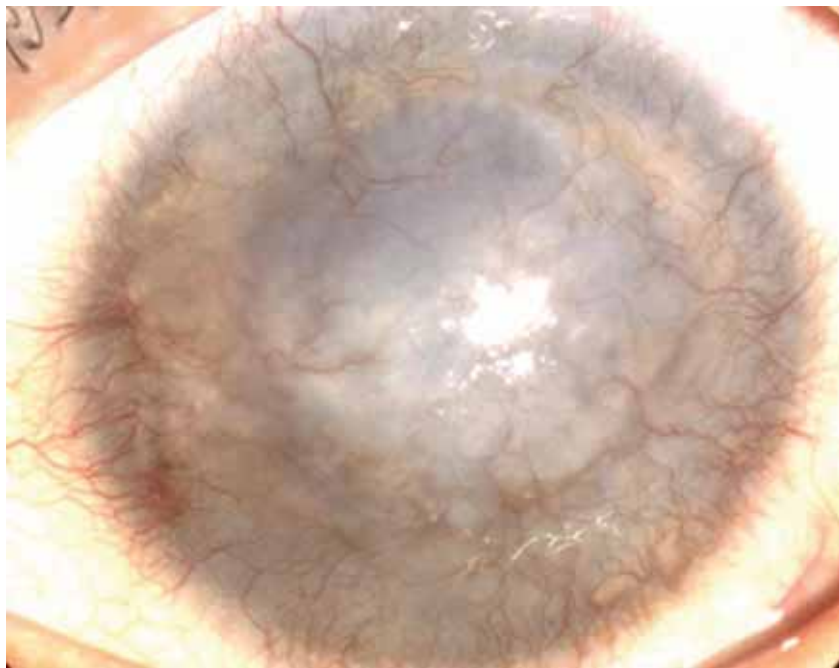

Salzmann degeneration

25歳 男性 Stevens-Johnson症候群

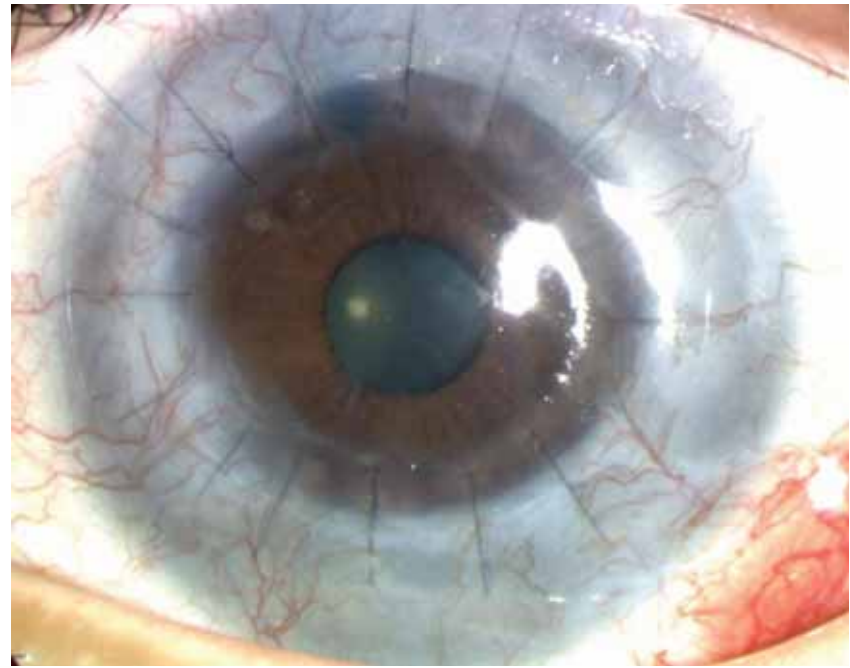
大阪大学眼科学 西田幸二教授との共同研究

術前



VA=手動弁

術後2年



VA=0.9